LES ÉTUDIANTS EN PHYSIOTHÉRAPIE PARVIENNENT-ILS À REPÉRER DIFFÉRENTES STRUCTURES ANATOMIQUES À L'AIDE DE LA PALPATION?

UNIVERSITÉ DE SHERBROOKE

FACULTÉ DE MÉDECINE ET DES SCIENCES DE LA SANTÉ — École de réadaptation, programme de physiothérapie — Sherbrooke, Québec, Canada

Myriam Borduas[1], Camille Chapdelaine[1], Mélissa Chenel[1], Maude Guénette[1], Jennifer Hince[1], Myriam Vézina[1], Frédérique Daigle[1] pht, Karina Lebel[1] PhD, ing, Sonia Bédard[1], TRP du service d'orthopédie, Frédéric Balg[1] M.D., FRCP, Pre Nathaly Gaudreault[1] PhD, pht

— 1. Faculté de médecine et des sciences de la santé, Université de Sherbrooke

INTRODUCTION

La palpation : Un outil indispensable!

- Évaluation des structures musculosquelettiques
- Recherche d'anomalies
- Libellé diagnostic
- Interventions

La littérature fait état de plusieurs méthodes pédagogiques afin d'enseigner la palpation. Toutefois, avant de proposer des stratégies visant à bonifier les méthodes d'enseignement de la palpation offertes aux étudiants en réadaptation, il importe de connaître la situation actuelle quant à leur capacité à repérer différentes structures anatomiques.

OBJECTIF

Évaluer la capacité des étudiants de **1re année en physiothérapie** à repérer quatre structures anatomiques à l'aide de la palpation. Le tout validé avec l'échographie.

MÉTHODOLOGIE

Dispositif de recherche : Étude descriptive transversale

Échantillon (n=20)**:** Étudiants de 1re année en physiothérapie

Où: Locaux de la Faculté de médecine et des sciences de la santé de l'UdeS

Structures évaluées:

- **Deux interlignes articulaires**
  1. Acromio-claviculaire
  2. Tibio-fémorale interne
- **Deux structures tendineuses**
  1. Longue portion du biceps (Proximal)
  2. Tibial postérieur (Distal)

Instrument de mesure : Échographie

- Facile d'utilisation
- Fiable (ICC variant entre 0.72 et 0.98)[1]
- Bonne qualité d'image[2]

Collecte de données : Procédure

1. **Lecture et signature du formulaire de consentement**
2. **Questionnaire sociodémographique**

Station 1: Repérage des interlignes articulaires[3]

- Lecture des consignes
- Palpation/Repérage des 2 interlignes articulaires
- Application des repères métalliques parallèle aux berges des surfaces osseuses
- Temps alloué: 5 min
- Sortie du participant
- Prise de captures d'image via l'échographie

Station 2: Repérage des structures tendineuses[3]

- Lecture des consignes
- Palpation/Repérage des 2 tendons
- Application des repères métalliques parallèle aux tendons
- Temps alloué: 5 min
- Sortie du participant
- Prise de captures d'image via l'échographie

Figure 1: Station 1 de palpation



Figure 2: Station 2 de palpation

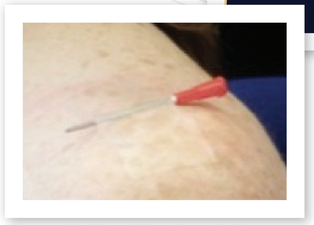

Figure 3: Identification de la structure via un repère métallique

Échographie musculosquelettique : Captures d'image

- Évaluateurs préalablement formés en échographie musculosquelettique
- Application d'une bonne quantité de gel à échographie sur la peau afin de favoriser la transmission des ondes échos et la qualité de l'image
- Axe transversal de la structure et du repère métallique

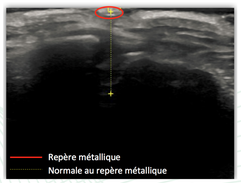

Figure 4: Repérage *réussi* de l'interligne de l'art. acromio-claviculaire

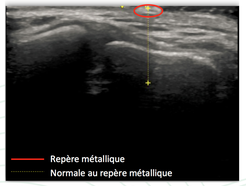

Figure 5: Repérage *échoué* de l'interligne de l'art. acromio-claviculaire

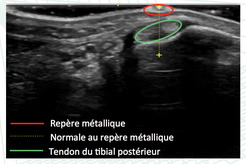

Figure 6: Repérage *réussi* du tendon du tibial postérieur

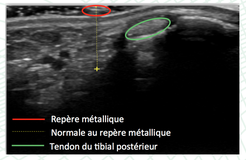

Figure 7: Repérage *échoué* du tendon du tibial postérieur

RÉSULTATS

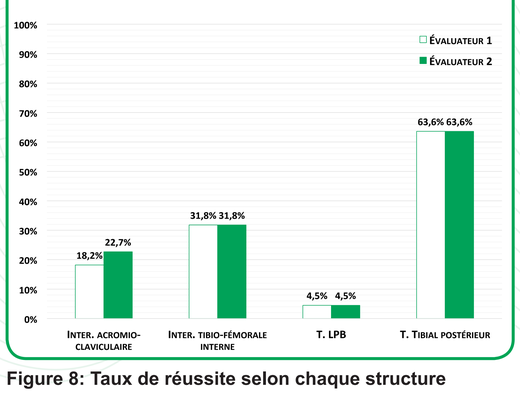

Figure 8: Taux de réussite selon chaque structure

Tableau 1: Fidélité interjuges

STRUCTURES	COEFFICIENT KAPPA
Pour l'ensemble des structures	**0,919**
1 - Interligne acromio-claviculaire	0,861
2 - Interligne tibio-fémorale interne	0,790
3 - Tendon de la longue portion du biceps (Proximal)	1,000
4 - Tendon du tibial postérieur (Distal)	1,000

DISCUSSION

- Le repérage des structures du membre inférieur a été davantage réussi
- **Interligne acromio-claviculaire:** Le taux de réussite obtenu (18,2 %) est similaire à celui obtenu par Rho et coll. (16,7 %)
- **Longue portion du biceps:** Le taux de réussite obtenu (4,5 %) est similaire à celui obtenu par Gazzillo et coll. (5,3 %)

Défis rencontrés

- Rougeurs/Marques sur la peau après l'application des repères métalliques
- Raffiner les critères de réussite

Retombées anticipées

- Évaluer la progression des habiletés palpatoires des étudiants
- Évaluer l'efficacité de certaines méthodes d'enseignement alternatives et complémentaires

CONCLUSION

- Faibles taux de réussite obtenus
- Pertinence de revoir les stratégies d'enseignement de la palpation

L'échographie musculosquelettique pourrait s'avérer une méthode d'enseignement efficace et complémentaire afin d'augmenter les capacités palpatoires des étudiants en santé.

Remerciements

Nous tenons à remercier chaleureusement toutes les personnes qui ont participé de près ou de loin à la réalisation de ce projet, tout particulièrement l'ensemble des participants.

Adresse courriel de la mentore recherche

Nathaly.Gaudreault@USherbrooke.ca

Références

1. Stokes et coll. (2007) The Journal of Orthopaedic and Sports Physical Therapy
2. Whittaker et coll. (2007) The Journal of Orthopaedic and Sports Physical Therapy
3. Rho et coll. (2014) PM&R
4. Gazzillo et coll. (2011) PM&R