ÉVOLUTION RADIOLOGIQUE ET CLINIQUE DES KYSTES RÉNAUX BOSNIAK BIIF ET L'IMPACT DE LA CLASSIFICATION BOSNIAK 2019

Sarah Hadj-Mimoune MD, Félix Couture MD,
Stéphane Michael MD, Patrick O. Richard MD MSc,
Maxime Noël-Lamy MD

Journée Scientifique 2022 – Radiologie diagnostique

UDS Université de Sherbrooke

INTRODUCTION

- La **classification Bosniak** permet de prédire le risque de malignité des kystes rénaux
- La **classe Bosniak IIF** a été introduite en 2005, dans le but de réduire le sur-traitement et d'assurer un suivi adéquat des lésions suspectes
  - **Risque de progression ∽15%** (Schoots et al, 2017)
- Le suivi et les imageries des lésions BIIF est associé à des **coûts**, de **l'irradiation** et de l'**anxiété** aux patients, qui sont **évitables**
- Des études récentes suggèrent **un risque de malignité et de progression plus bas** que rapporté dans la littérature; possiblement similaires à celles des lésion BI et BII *(Tames et al, 2019) (Sevcenco et al, 2017)*

INTRODUCTION

- La classification Bosniak proposée en 2005 s'est prouvée être utile aux radiologistes et urologistes, mais quelques limitations rencontrées ont amené à la proposition d'une **version révisée de la classification en 2019**

Radiology

ORIGINAL RESEARCH • SPECIAL REPORT

Bosniak Classification of Cystic Renal Masses, Version 2019: An Update Proposal and Needs Assessment

Stuart G. Silverman, MD • Ivan Pedrosa, MD, PhD • James H. Ellis, MD • Nicole M. Hindman, MD • Nicola Schieda, MD • Andrew D. Smith, MD, PhD • Erick M. Remer, MD • Atul B. Shinagare, MD • Nicole E. Curci, MD • Steven S. Raman, MD • Shane A. Wells, MD • Samuel D. Kaffenberger, MD • Zhen J. Wang, MD • Hersh Chandarana, MD, MBA • Matthew S. Davenport, MD**

OBJECTIFS

1. Déterminer **l'évolution clinique et radiologique** des kystes rénaux BIIF, dans une large cohorte, au CIUSSS Estrie CHUS
2. Établir **l'impact de la classification révisée Bosniak 2019** sur le diagnostique et la progression des kystes rénaux BIIF dans cette population

HYPOTHÈSES

- Notre hypothèse principale est que le suivi radiologique et clinique des **kystes BIIF** prend une **évolution bénigne ou indolente** dans la plupart des cas
- Ceci permettrait de prouver que la **durée du suivi** pourrait être **raccourcie** et ainsi de minimiser les coûts, les effets indésirables et l'irradiation aux patients

MÉTHODES

- Révision **de tous les rapports radiologiques de scans et d'IRMs avec contraste, au CIUSSS Estrie CHUS, entre janvier 2000 et décembre 2018**
  - Toutes les imageries pouvant avoir inclus des reins
  - Termes: « kyste » ET/OU « kystique » ET « IIF » ET/OU « 2F ».
- **Exclusions**:
  - Pas de mention de kyste complexe dans le rapport
  - Pas d'imagerie de suivi à ≥3 mois
  - Reins polykystiques

MÉTHODES

- **Révision des imageries** par un radiologiste et deux résidents de radiologie (suite à des séances de formations formelles):
  - Application d'abord de la **classification Bosniak 2005**, puis application de la **classification révisée Bosniak 2019**
  - **Caractérisitiques radiologiques** évaluées:
    - septations, rehaussement, calcification, nodularité, anomalies pariétales, densité du kyste
- **Révision des dossiers** par l'équipe d'urologie, afin de déterminer l'évolution clinique des kystes rénaux BIIF

COHORTE DE PATIENTS

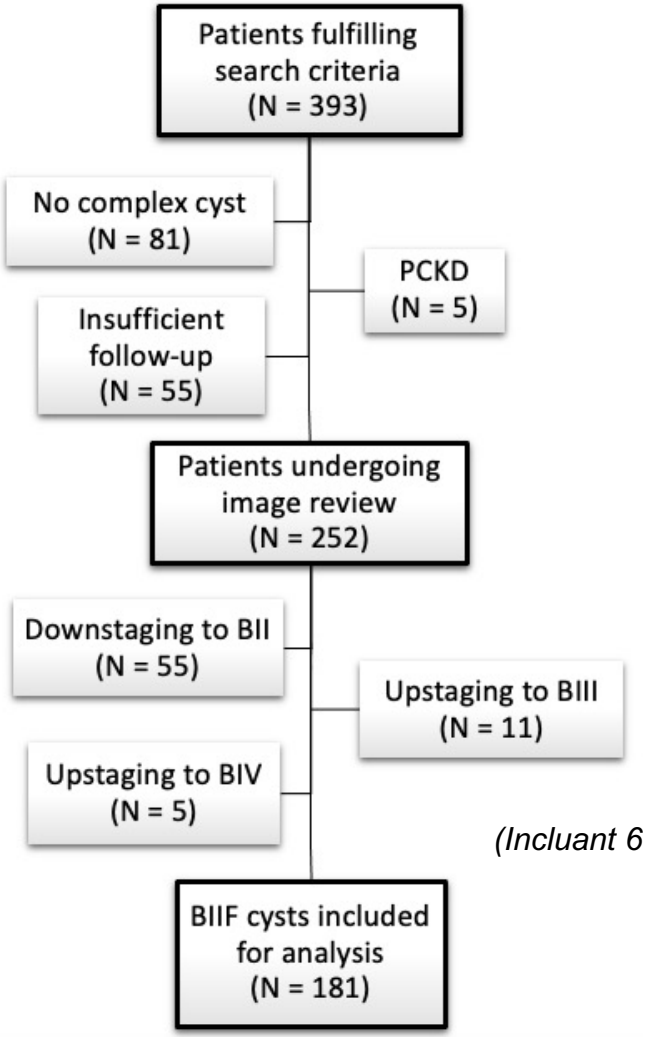

(Incluant 6 patients avec ≥2 kystes BIIF)

UDS Université de Sherbrooke

RÉSULTATS

Tab 1. Démographie de la cohorte

Sexe	Homme	111 (61)
	Femme	70 (39)
Âge du patient au diagnostique	(années) (médiane [range])	64 [10-92]
ATCD de cancer rénal	-	6 (3)
Type d'imagerie au diagnostique	CT	154 (85)
	IRM	27 (15)
Suivi médian par imagerie (C+ ou C-)	*(mois) [IQR]*	**50 [23-74]**
Suivi médian par imagerie (C+ diagnostique)	*(mois) [IQR]*	**43 [19-72]**

RÉSULTATS

Tab 2. Caractéristiques radiologiques des kystes rénaux

Rein touché	Droit	98 (54)
	Gauche	83 (46)
Taille du kyste	(mm) (médiane [IQR])	29 [19-61]
Septations	Présence	170 (94)
	≥ 4	75 (41)
	Rehaussement	79 (44)
	Calcifications	82 (45)
Calcifications nodulaires	Présence	76 (42)
	Taille médiane (mm) [range]	5 [2-14]
Anomalies pariétales des kystes	Présence d'épaississement	11 (6)
	Épaisseur médiane (mm) [range]	3 [2-4]
	Rehaussement	7 (4)
	Calcifications	47 (26)
Hyperdensité spontanée	-	62 (34)

RÉSULTATS

Tab 3. Évolution radiologique des kystes BIIF

Évolution radiologique		
Taille	Augmentation ↑	73 (45)
	Diminution ↓	63 (38)
	Stabilité	28 (17)
Classification	BIIF Stable	140 (85)
	Diminué en BI	2 (1)
	Diminué en BII	16 (10)
	Progression en BIII	2 (1)
	Progression en BIV	2 (1)
	Involution spontanée	1 (1)

RÉSULTATS

Tab 4. Évolution clinique des kystes BIIF

Évolution clinique		
Kystes symptomatiques	Douleur	1 (1)
	Hématurie	1 (1)
Résection chirurgicale	Néphrectomie partielle	3 (2)
	Néphrectomie radicale	2 (1)
	Pathologie bénigne	4 (2)
	Pathologie maligne	**1 (RCC Papillaire Type 1, F2, pT1a)**

UDS Université de Sherbrooke

RÉSULTATS

Tab 5. Caractéristiques des kystes BIIF présentant une progression radiologique au suivi

Âge à la progression	Période entre le Dx et la progression	Critères de progression	Prise en charge
58 ans	70 mois	Épaississement et rehaussement pariétal **(BIII)**	Pas d'interventions pour 3 ans, puis **néphrectomie radicale** (bénin)
74 ans	7 mois	Épaississement et rehaussement pariétal **(BIII)**	**Surveillance active** (dernier scan 94 mois plus tard, classé en BIV, pas de progression tumorale)
64 ans	36 mois	Tissu mou et rehaussement nodulaire **(BIV)**	**Surveillance active** (dernier scan 71 mois plus tard, classé en BIV, pas de progression tumorale)
62 ans	10 mois	Tissu mou et rehaussement nodulaire **(BIV)**	**Néphrectomie partielle (RCC Papillaire Type1, F2, pT1a)**

RÉSULTATS

Tab 6. Effets de la classification Bosniak 2019 sur le diagnostique des kystes BIIF dans notre cohorte

43 kystes correspondent aux critères de kystes **BIIF** selon la classification 2019
138 kystes auraient été classés **BI** ou **BII**
Aucun kyste n'aurait été re-classé en **BIII** ou **BIV**
Seulement un des kystes qui présentait une progression aurait été re-classé **à la baisse en BII**
Le seul kyste malin confirmé aurait été classé de la **même façon** (passé de BIIF à BIV)

DISCUSSION & CONCLUSIONS

- Le **taux de progression des kystes rénaux BIIF (2.2%) est beaucoup moindre** que ce qui est rapporté dans la littérature
- Les kystes rénaux BIIF ne démontrent **pas de progression significative au-delà de 36 mois de suivi**, ce qui suggère qu'un suivi dépassant cette période ne serait peut-être pas nécessaire
- **Une seule pathologie maligne** a été confirmée, parmi les 181 kystes BIIF qui ont été suivis sur une période médiane de plus de 4 ans
- **Limitations:** revue rétrospective, suivi irrégulier, variations dans la qualité des imageries

DISCUSSION & CONCLUSIONS

- Plus de 20% des kystes BIIF étaient **sur-diagnostiqués** par les radiologistes
- L'application de la classification révisée Bosniak 2019 **réduit de façon importante le diagnostique de kystes BIIF** dans notre cohorte de patients
- La classification révisée Bosniak 2019 permettrait de **minimiser le sur-diagnostique de kystes BIIF nécessitant un suivi**. Ceci éviterait des inconvénients aux patients et des coûts inutiles

RÉFÉRENCES

1. Schoots IG, Zaccai K, Hunink MG, Verhagen P. Bosniak Classification for Complex Renal Cysts Reevaluated: A Systematic Review. J Urol. 2017;198(1):12-21.
2. Tames AVC, Fonseca E, Yamauchi FI, Arrais G, de Andrade TCM, Baroni RH. Progression rate in Bosniak category IIF complex renal cysts. Radiol Bras. 2019;52(3):155-60.
3. Sevcenco S, Spick C, Helbich TH, Heinz G, Shariat SF, Klingler HC, et al. Malignancy rates and diagnostic performance of the Bosniak classification for the diagnosis of cystic renal lesions in computed tomography - a systematic review and meta-analysis. Eur Radiol. 2017;27(6):2239-47.
4. Israel GM, Bosniak MA. An update of the Bosniak renal cyst classification system. Urology. 2005;66(3):484-8.
5. Bosniak MA. The Bosniak renal cyst classification: 25 years later. Radiology. 2012;262(3):781-5.
6. Richard PO, Violette PD, Jewett MA, Pouliot F, Leveridge M, So A, et al. CUA guideline on the management of cystic renal lesions. Can Urol Assoc J. 2017;11(3-4):E66-e73.
7. Lucocq J, Pillai S, Oparka R, Nabi G. Complex renal cysts (Bosniak ≥IIF): interobserver agreement, progression and malignancy rates. Eur Radiol. 2021;31(2):901-8.
8. Silverman SG, Pedrosa I, Ellis JH, Hindman NM, Schieda N, Smith AD, et al. Bosniak Classification of Cystic Renal Masses, Version 2019: An Update Proposal and Needs Assessment. Radiology. 2019;292(2):475-88.
9. Arita Y, Yoshida S, Kwee TC, Edo H, Kufukihara R, Shigeta K, et al. Clinical utility of the Bosniak classification version 2019: Diagnostic value of adding magnetic resonance imaging to computed tomography examination. Eur J Radiol. 2022;148:110163.
10. Hindman NM, Hecht EM, Bosniak MA. Follow-up for Bosniak category 2F cystic renal lesions. Radiology. 2014;272(3):757-66.
11. Graumann O, Osther SS, Osther PJ. Characterization of complex renal cysts: a critical evaluation of the Bosniak classification. Scand J Urol Nephrol. 2011;45(2):84-90.
12. Bai X, Sun SM, Xu W, Kang HH, Li L, Jin YQ, et al. MRI-based Bosniak Classification of Cystic Renal Masses, Version 2019: Interobserver Agreement, Impact of Readers' Experience, and Diagnostic Performance. Radiology. 2020;297(3):597-605.

MERCI !