Université de Sherbrooke

Centre intégré universitaire de santé et de services sociaux de l'Estrie – Centre hospitalier universitaire de Sherbrooke
Québec

22e JOURNÉE SCIENTIFIQUE D'IMAGERIE MÉDICALE

Mercredi, 26 octobre 2022

Fleurimont 6214 / Hôtel-Dieu 3500

13h00 à 16h00

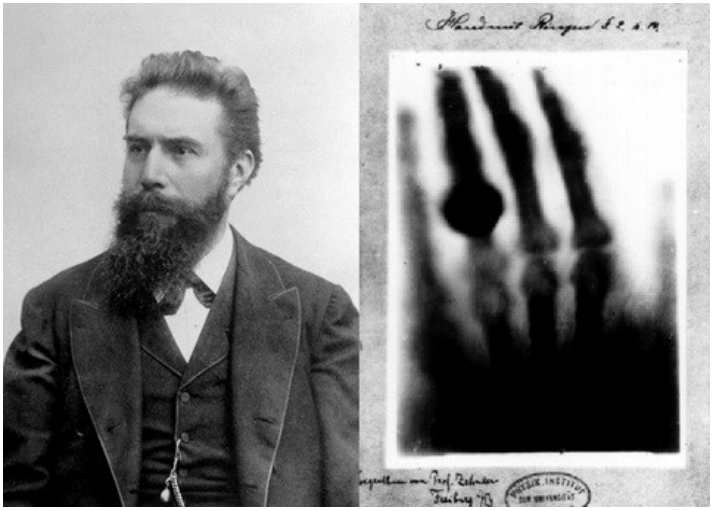

MERCI À NOS COMMANDITAIRES

Boston Scientific

Delivering what's next.™

Canon

CANON MEDICAL SYSTEMS

SRQ

Société de radiologie du Québec

Former
Rassembler

Mot du directeur scientifique

Bienvenue à cette 22e édition de la journée scientifique!

Cette journée est chaque année une réussite, et cette édition ne devrait pas faire exception à la règle! Les résidents vont encore une fois nous impressionner par la qualité de leurs travaux éducationnels et de recherche ainsi que la rigueur de leur démarche scientifique. Je tiens à féliciter les résidents, qui vont nous partager l'aboutissement de nombreuses heures de travail. Il n'est pas toujours facile pour ces résidents de concilier la charge importante d'étude, le travail clinique et la recherche. Année après année, les résidents relèvent ce défi avec brio. Je tiens à remercier également les professeurs dévoués qui s'impliquent en recherche et prennent de leur précieux temps pour superviser et accompagner les résidents.

Cette journée est très importante pour diffuser et valoriser ce qui se fait en recherche en radiologie et en médecine nucléaire. Elle est l'occasion de partager à tous les membres du grand département d'imagerie les projets complétés et en cours, ce qui permet de stimuler la curiosité scientifique des résidents et professeurs, et encourage tous les membres du département à s'investir davantage en recherche.

Cette journée sert aussi de tremplin vers la présentation à des congrès nationaux et internationaux et à des publications. Notamment, le gagnant de la meilleure présentation sera invité à présenter au congrès de la Société de Radiologie du Québec (SRQ).

De plus, vous aurez la chance d'entendre le Pr Thanh Binh Nguyen qui nous fait l'honneur d'agir comme professeur invité pour cette 22e édition.

Bonne journée

Gérald Gahide M.D.
Directeur scientifique
Journée scientifique d'Imagerie médicale

Programme

13 h 00 **MOT DE BIENVENUE -**
Dr Gérald Gahide, directeur et modérateur de la journée scientifique

13 h 05 **CONFÉRENCIER INVITÉ— Dr Thanh Binh Nguyen M.D.**
Imagerie physiologique et métabolique des gliomes : utile ou futile ?

PRÉSENTATION DES AFFICHES

L'impact des renseignements cliniques sur les diagnostics en radiologie
Alain. C., radio R-II, et Karine Massicotte-Tisluck M.D.

Chimio-embolisation transartérielle chez les patients atteints de carcinome hépatocellulaire : cTACE ou DEBTACE?
Ayoub, S., radio R-II, et Maxime Noël-Lamy M.D.

Thyroïdite de Riedel
Champagne, M., médecine nucl. R-IV, et Sylvain Prévost M.D.

Effet de la tomographie par émission de positron (TEP) digitale sur le seuil de captation des nodules pulmonaires suggestif de malignité : étude rétrospective
Larivière, M., médecine nucl. R-II, Pharand, M., et Étienne Rousseau M.D.

TEP-TDM au FDG en PMR et en artérite temporale
Lemelin-Aubuchon, A., médecine nucl. R-III, et Sylvain Prévost M.D.

Impact de la protrusion aortique d'un stent de l'artère iliaque commune sur sa perméabilité chez les patients atteints de claudication intermittente
Lemieux, M-A., radio R-III, **Vanderweyen, D.,** radio R-III, et Gérald Gahide M.D.

Davantage d'informations avec moins de radiations? TDM double énergie : principes et applications cliniques en contexte de garde
Levasseur, L., radio R-III, et Marta Oñate Miranda M.D.

La scintigraphie thyroïdienne au ^{99m}Tc-sestaMIBI dans le diagnostic de la thyrotoxicose induite par l'amiodarone
Pharand, M., médecine nucl. R-II, et Frédéric Lacroix-Poisson M.D.

Étude rétrospective sur la concordance inter-observateur de la classification Lung-RADS
Raymond, C., radio R-IV, et Louis-Olivier Bouchard M.D.

Scintigraphie cérébrale et mort cérébrale : utilité et interprétation
Royer, J., médecine nucl., R-II, et Étienne Rousseau M.D.

Prédicteurs de la mortalité pour hématomes spontanés des tissus mous dans une vaste cohorte multicentrique ayant subi une embolisation transartérielle percutanée
Tran, V. T., radio R-V, et Maxime Noël-Lamy M.D.

LIEN INTERNET pour visionner les affiches sur le web (doit être utilisé sur un navigateur FireFox ou Chrome)
http://jsradiodiag.recherche.usherbrooke.ca/Affiches/

Présentations

SESSION DES RÉSIDENTS « JUNIORS »

14 h 05 Le ratio des densités endofuite-aorte (EA) pour distinguer les endofuites directes et indirectes à l'angioTDM
Dou, B. Y., radio R-II, The-Bao Bui M.D. et Gérald Gahide M.D.

14 h 17 Détection des rétrécissements artériels intracrâniens à l'angioscan de Willis par intelligence artificielle
Grondin, S., radio R-III, Maxime Chagnon B. Ing, Kevin Whittingstall PhD, Jean Chénard M.D. et Maxime St-Amant M.D.

14 h 29 Impact de la protrusion aortique d'un stent de l'artère iliaque commune sur sa perméabilité chez les patients atteints de claudication intermittente
Lemieux, M-A., radio R-III, **Vanderweyen, D.,** radio R-III, et Gérald Gahide M.D.

SESSION DES RÉSIDENTS « SÉNIORS »

14 h 41 L'intelligence artificielle au service de l'imagerie mammaire
Arès-Bruneau, N., radio R-IV, et Julie Bilocq-Lacoste M.D.

14 h 53 **PAUSE**

15 h 10 Évolution radiologique et clinique des kystes rénaux Bosniak BIIF et l'impact de la classification Bosniak 2019
Hadj-Mimoune, S., radio R-IV, Félix Couture M.D., Stéphane Michael M.D., Patrick O. Richard M.D. MSc et Maxime Noël-Lamy M.D.

15 h 22 Arrivée de la TEP-PSMA en Estrie
Pelletier, S., médecine nucl. R-V, et Éric Turcotte M.D.

15 h 34 Tumeurs desmoplasiques à petites cellules rondes
Phaneuf C., S., médecine nucl. R-IV, et Jean Verreault M.D.

15 h 46 Le syndrome d'irradiation aiguë : présentation clinique et symptômes clés pour estimer la dose reçue
Roy, E., médecine nucl. R-IV, et Dominique Emond M.D.

15 h 58 **MOT DE LA FIN**

REMISE DE PRIX — salon des professeurs

MERCI!

Lien pour assister aux présentations en ligne :
https://visioweb.usherbrooke.ca/invited.sf?id=74011234567898&secret=c976d903-3241-418c-8473-

PROFS INVITÉS des 11 DERNIÈRES ANNÉES

Octobre 2011	IRM de diffusion pour l'étude de la connectivité anatomique	Pr Maxime Descoteaux Université de Sherbrooke
Octobre 2012	Plasticité cérébrale du système moteur: Neuro-imagerie et applications cliniques.	Julien Doyon, Ph.D. Université de Montréal
Octobre 2013	Imagerie métabolique des maladies neurodégénératives.	Jean-Paul Soucy, M.D. Université McGill
Octobre 2014	Mise à jour en radiologie musclo-squelettique.	Marie-Josée Berthiaume, M.D. Université de Montréal
Octobre 2015	L'imagerie moléculaire, du laboratoire à la clinique.	Pr Roger Lecomte Université de Sherbrooke
Octobre 2016	IRM mammaire.	Bélinda Curpen, M.D. Université de Toronto
Octobre 2017	La thérapie radiopeptidique des tumeurs neuro-endocrines: l'aube de la révolution théranostique en médecine nucléaire.	Jean-Mathieu Beauregard, M.D. CRCHU de Québec, Université Laval
Octobre 2018	Les cétones à la rescousse du déclin cognitif lors du vieillissement? Un projet d'imagerie TEP quantitative.	Stephen Cunnane, Ph.D. Université de Sherbrooke
Octobre 2019	La responsabilité sociale (RS) des facultés de médecine et du personnel soignant. Sommes-nous, chercheurs et spécialistes en imagerie médicale, aussi concernés ?	Pr Jean-François Denef, M.D., Ph.D. Université Catholique de Louvain
Octobre 2020	SRQ et son offre de formation en évolution: pour radiologues et… futurs radiologues!	Justine Bédard M.D.—Présidente de la SRQ 2019-2020 Université de Sherbrooke
Octobre 2021	Le futur du PSMA : comment nous trouvons et traitons le cancer de la prostate à Peter Mac.	James-Patrick Buteau, M.D.—Peter MacCallum Cancer Centre à Melbourne (Australie).

OBJECTIFS DE LA JOURNÉE

- Participer à une activité d'enseignement de formation médicale continue
- S'initier à la méthodologie scientifique
- Apprendre à contrôler les impératifs relatifs à une présentation scientifique
- Favoriser l'interaction et les échanges départementaux
- Comprendre l'importance de l'évaluation de l'acte médical
- Favoriser la collaboration résidents-professeurs
- Accroître l'intérêt pour la recherche en radiologie et en médecine nucléaire dans notre CHU.

CONFÉRENCIER INVITÉ

Dr Thanh Binh Nguyen M.D.

Diplomé en médecine à l'Université McGill en 1995, Dr Thanh Binh Nguyen y a par la suite complété sa résidence en radiologie diagnostique suivie d'un fellowship en neuroradiologie à l'Université Duke en Caroline du Nord. Il est certifié neuroradiologiste par l'Association Américaine de Radiologie (ABR).

Dr Nguyen est professeur associé à l'Hôpital d'Ottawa où il y travaille depuis 2001. Il est très impliqué en recherche, tel que le démontre sa quarantaine de publications et ses nombreuses bourses de recherche, avec un intérêt particulier pour l'imagerie avancée en IRM des néoplasies du système nerveux central.

ALAIN, Charles

Titre : **L'impact des renseignements cliniques sur les diagnostics en radiologie**

Auteur(s) : **Alain. C.,** radio R-II, et Karine Massicotte-Tisluck M.D.

Résumé : La quantité et la qualité des renseignements cliniques que contiennent les requêtes d'imageries médicales varient grandement entre chaque examen.

Certains pensent que de fournir des renseignements détaillés pourrait biaiser l'analyse et en réduire l'objectivité. D'autres soutiennent, au contraire, que ceux-ci permettent de fournir un rapport plus précis et plus pertinent. Quelle est donc l'étendue réelle de l'impact des renseignements cliniques dans l'interprétation des imageries ?

L'objectif de cette revue est d'explorer la valeur des renseignements cliniques pour l'interprétation des examens radiologiques et d'en déterminer l'impact sur l'efficacité, la précision, la pertinence et le niveau de certitude du diagnostic de manière quantitative.

AYOUB, Samir

Titre : **Chimio-embolisation transartérielle chez les patients atteints de carcinome hépatocellulaire : cTACE ou DEBTACE?**

Auteur(s) : **Ayoub, S.,** radio R-II, et Maxime Noël-Lamy M.D.

Résumé : Le carcinome hépatocellulaire (CHC), fortement associé à la cirrhose, est la forme la plus commune de cancer primaire du foie. Étant donné que les tumeurs malignes du foie sont principalement alimentées par les artères hépatiques, la chimio-embolisation transartérielle (TACE) permet de délivrer les agents de chimiothérapie et d'embolisation directement à l'artère nourricière de la tumeur tout en épargnant le tissu hépatique sain principalement alimenté par la veine porte. Ce traitement est utilisé chez les patients avec un CHC non résécable de stade intermédiaire. Actuellement, il existe 2 types de TACE, soit le conventionnel (cTACE) et le « drug-eluting beads » (DEBTACE). Entre ces deux méthodes, laquelle est plus efficace et plus sécuritaire ?

CHAMPAGNE, Marie

Titre : **Thyroïdite de Riedel**

Auteur(s) : **Champagne, M.,** médecine nucl. R-IV, et Sylvain Prévost M.D.

Résumé : Présentation d'un cas clinique de thyroïdite de Riedel amenant à explorer la pathophysiologie et les caractéristiques d'imagerie de cette pathologie infréquente, incluant son comportement métabolique.

LARIVIÈRE, Mathias

Titre : **Effet de la tomographie par émission de positron (TEP) digitale sur le seuil de captation des nodules pulmonaires suggestif de malignité : étude rétrospective**

Auteur(s) : **Larivière, M.,** médecine nucl. R-II, Pharand, M., et Étienne Rousseau M.D.

Résumé : Le cancer du poumon est celui causant le plus de décès par an au Canada, touchant près de 29 000 Canadiens annuellement. Un diagnostic et une prise en charge précoces augmentant considérablement la survie des patients, il est essentiel que les cliniciens bénéficient d'outils diagnostiques sensibles et spécifiques. La TEP-FDG fait partie des outils reconnus pour évaluer les nodules pulmonaires, et le seuil de captation minimal de 2,5 SUV est souvent utilisé pour juger de la malignité d'une lésion.

Cependant, cette mesure est influencée par plusieurs facteurs comme le bruit de fond, la correction d'atténuation, la taille et la nature de la lésion, ce qui engendre des erreurs potentielles (faux positifs et négatifs). La TEP analogue a été soumise à plusieurs améliorations technologiques depuis ses débuts en 1970, et depuis 2020 la TEP digitale, plus performante, a été introduite au CHUS, mais le seuil de 2,5 SUV n'a pas été révisé depuis son introduction.

L'affiche résume notre protocole de recherche rétrospectif ayant comme objectif principal de mesurer la performance de la TEP digitale dans l'évaluation du potentiel malin des nodules pulmonaires en lien avec leur seuil de captation de FDG.

LEMELIN-AUBUCHON, Anthony

Titre : **TEP-TDM au FDG en PMR et en artérite temporale**

Auteur(s) : **Lemelin-Aubuchon, A.,** médecine nucl. R-III, et Sylvain Prévost M.D.

Résumé : La polymyalgia rheumatica est une pathologie rhumatologique inflammatoire très fréquente et peut se présenter en association avec une vasculite à cellules géantes (artérite temporale). La TEP-TDM au FDG est une modalité d'investigation très utile dans l'évaluation de ces maladies. Cette affiche aura comme objectifs de faire une revue brève de la présentation clinique, l'investigation et la prise en charge de ces pathologies tout en établissant le rôle de la TEP-TDM au FDG, ses avantages et ses patrons diagnostiques.

LEMIEUX, Marc-André et VANDERWEYEN, Davy

Titre : **Impact de la protrusion aortique d'un stent de l'artère iliaque commune sur sa perméabilité chez les patients atteints de claudication intermittente**

Auteur(s) : **Lemieux, M-A.,** radio R-III, **Vanderweyen, D.,** radio R-III, et Gérald Gahide M.D.

Résumé : Le traitement endovasculaire par endoprothèse est la procédure privilégiée pour traiter les sténoses symptomatiques de la bifurcation aorto-iliaque. Les facteurs de risque de resténose en fonction de la manière dont les endoprothèses ont été placées ont été peu étudiés et il n'y a pas de consensus concernant l'impact de la protrusion des stents iliaques dans l'aorte.

Cette étude rétrospective a investigué les taux de perméabilité des stents iliaques communs en fonction de leur protrusion aortique. Une cohorte de 322 patients a été constituée et suivie sur une période moyenne de 3,7 ans. Une analyse de la courbe ROC a permis d'établir qu'une protrusion de 2.3mm est une valeur discriminante pour la perméabilité. Elle a été utilisée pour former les deux groupes de l'étude.

Une analyse de survie de Kaplan-Meier a démontré un taux de resténose significativement plus élevé dans le groupe ayant une protrusion supérieure à 2,3mm (26 vs 14,2% ; p = 0,01). Une analyse de la régression de Cox n'a pas démontré de facteur confondant. Le rapport de risque indique une augmentation du risque relatif de resténose de 89% avec l'analyse univariée (p = 0,02) et de 83% avec l'analyse multivariée (p = 0,02) pour le groupe > 2,3 mm.

Cette étude semble indiquer un bénéfice à ne pas dépasser la bifurcation aortique de plus de 2,3mm lors de la pose des stents iliaques communs.

LEVASSEUR, Laurie

Titre : **Davantage d'informations avec moins de radiations? TDM double énergie : principes et applications cliniques en contexte de garde**

Auteur(s) : **Levasseur, L.,** radio R-III, et Marta Oñate Miranda M.D.

Résumé : En raison des récentes avancées en termes d'optimisation et de traitement d'images, la TDM double énergie suscite un regain d'intérêt depuis les dernières années. Cette technologie d'imagerie médicale étend les capacités de la TDM conventionnelle en permettant de distinguer des éléments de même atténuation globale par leurs différences d'atténuation photo-électrique. Cette technologie peut être fortement utile pour le radiologiste dans certains contextes de garde tels que pour les cas d'ischémie mésentérique, les saignements actifs subtils, les embolies pulmonaires, etc.

PHARAND, Marianne

Titre : **La scintigraphie thyroïdienne au ^{99m}Tc-sestaMIBI dans le diagnostic de la thyrotoxicose induite par l'amiodarone**

Auteur(s) : **Pharand, M.,** médecine nucl. R-II, et Frédéric Lacroix-Poisson M.D.

Résumé : L'amiodarone est un antiarythmique de classe III couramment utilisé auprès de patients présentant de la fibrillation auriculaire ou de l'arythmie ventriculaire. Or, 3 % des patients traités avec ce médicament développent une thyrotoxicose induite par l'amiodarone (TIA). Cette maladie se décline en trois types : 1, 2 et mixte/indéfini qui se distinguent par leur physiopathologie et leur traitement.

La thyrotoxicose induite par l'amiodarone nécessite ainsi une prise en charge précoce et dédiée, car elle survient chez des patients à risque de décompensation cardiaque. Cependant, la distinction du type de TIA en cause est souvent complexe et nécessite une approche multimodale.

La présente affiche s'intéresse au rôle de la scintigraphie thyroïdienne au 99mTc-sestaMIBI dans le diagnostic de la thyrotoxicose induite par l'amiodarone.

RAYMOND, Camille

Titre : **Étude rétrospective sur la concordance inter-observateur de la classification Lung-RADS**

Auteur(s) : **Raymond, C.,** radio R-IV, et Louis-Olivier Bouchard M.D.

Résumé : Avec l'augmentation rapportée des cas diagnostiqués de cancer, le besoin d'établir des programmes de dépistage se fait de plus en plus sentir au Canada. C'est dans cet esprit que le Québec a lancé, en 2020, le programme québécois de dépistage du cancer du poumon. Ce programme utilise le Lung-RADS, une méthode de lecture standardisée, pour uniformiser la lecture des examens.

Comme plusieurs radiologues sont amenés à lire les examens du programme québécois de dépistage, nous avons voulu déterminer la validité inter-observateur en appliquant rétrospectivement le score Lung-RADS à 100 dossiers-patients issus dudit programme.

Cette affiche scientifique vous présentera la méthodologie utilisée pour vérifier la validité inter-observateur, les résultats ainsi que les conclusions que l'on peut tirer de ces derniers.

ROYER, Jonathan

Titre : **Scintigraphie cérébrale et mort cérébrale : utilité et interprétation**

Auteur(s) : **Royer, J.,** médecine nucl., R-II, et Étienne Rousseau M.D.

Résumé : Clarifier le rôle de la scintigraphie cérébrale en cas de mort cérébrale à travers quelques cas cliniques.

TRAN, Vi Thuy

Titre : **Prédicteurs de la mortalité pour hématomes spontanés des tissus mous dans une vaste cohorte multicentrique ayant subi une embolisation transartérielle percutanée**

Auteur(s) : **Tran, V. T.,** radio R-V, et Maxime Noël-Lamy M.D.

Résumé : Le but de cette étude est d'évaluer la sécurité et l'efficacité de l'embolisation transartérielle percutanée pour le traitement des hématomes spontanés des tissus mous et d'identifier les variables prédicteurs des résultats à court terme. Une analyse rétrospective de 112 patients traités entre 2011 et 2017 a été effectuée. La mortalité à 30 jours, le succès technique et clinique, le score simplifié de physiologie aiguë (SAPS) II, l'anticoagulation, l'agent embolique, le volume et la localisation de l'hématome, le taux d'hémoglobine sérique, l'instabilité hémodynamique et la présence d'un saignement actif au scanner et/ou à l'angiographie ont été enregistrés. Le succès clinique a été défini comme l'arrêt du saignement tel que déterminé par la stabilité hémodynamique et/ou la stabilisation du taux d'hémoglobine sérique après la procédure. Cette étude a permis de conclure que l'embolisation transartérielle percutanée est efficace pour le traitement d'urgence des hématomes spontanés des tissus mous. Le score de physiologie aiguë simplifié II, le volume de l'hématome et la localisation rétropéritonéale sont des prédicteurs de résultats à court terme.

DOU, Bo Yi

Titre : **Le ratio des densités endofuite-aorte (EA) pour distinguer les endofuites directes et indirectes à l'angioTDM**

Auteur(s) : **Dou, B. Y.,** radio R-II, The-Bao Bui M.D. et Gérald Gahide M.D.

Résumé : **Introduction** : Des endofuites peuvent survenir après un traitement percutané des anévrismes de l'aorte abdominale (EVAR). Les endofuites directes (types 1 et 3) sont à haut risque de rupture et nécessitent un traitement urgent. Actuellement, les seules façons de distinguer les endofuites directes des indirectes (type II) sont l'artériographie et l'angioTDM dynamique qui sont très irradiantes. Le but de l'étude était de différencier ces endofuites en phase artérielle d'une angioTDM avec notamment leurs caractéristiques de rehaussement.

Matériel et méthode : Étude rétrospective incluant tous les patients consécutifs traités entre janvier 2009 et octobre 2020 pour une endofuite post-EVAR associée à un anévrisme augmentant en taille. Les caractéristiques suivantes de l'endofuite ont été notées sur la phase artérielle : localisation, taille, contact avec l'endoprothèse, densité de la fuite, densité aortique, critères morphologiques et rehaussement des collatérales. L'analyse statistique inclut les tests suivants : U de Mann-Whitney, Pearson $\chi 2$, test exact de Fischer, analyse de la fonction d'efficacité du récepteur (ROC) et régression logistique multivariable.

Résultats : La cohorte comprenait 71 patients (87% hommes) avec 86 endofuites (44 indirectes et 43 directes). Un ratio EA supérieur à 0.77 prédisait une endofuite directe et différenciait une fuite directe d'une fuite indirecte avec une précision de 98% (AUC : 0.99), une sensibilité de 95%, une spécificité de 100%, une valeur prédictive positive de 100% et une valeur prédictive négative de 96%. L'utilisation du ratio EA permettait d'améliorer la précision diagnostique de 43% à 98% par rapport à l'analyse visuelle.

Conclusion : Un ratio EA de plus de 0.77 en phase artérielle d'une angioTDM est un fort prédicteur d'une endofuite directe (type I et III).

GRONDIN, Sabrina

Titre : **Détection des rétrécissements artériels intracrâniens à l'angioscan de Willis par intelligence artificielle**

Auteur(s) : **Grondin, S.,** radio R-III, Maxime Chagnon B. Ing, Kevin Whittingstall PhD, Jean Chénard M.D. et Maxime St-Amant M.D.

Résumé : Plusieurs pathologies neurologiques se présentent sous forme de rétrécissements artériels intracrâniens. La détection de ces sténoses est importante afin d'éviter des évènements vasculaires ischémiques. Toutefois, cette recherche est fastidieuse et observateur-dépendant.

L'intelligence artificielle a des résultats prometteurs dans la détection de ces rétrécissements à l'angio-IRM. Toutefois, aucune étude à ce jour ne s'est intéressée à la recherche de ces sténoses à l'angioscan de Willis, l'examen de première ligne.

Notre étude consiste à entrainer et valider un algorithme d'apprentissage profond pour la détection entièrement automatisée, rapide et précise de rétrécissements artériels intracrâniens à l'angioscan de Willis.

Cette présentation dressera les travaux en cours ainsi que les résultats préliminaires.

LEMIEUX, Marc-André et VANDERWEYEN, Davy

Titre : **Impact de la protrusion aortique d'un stent de l'artère iliaque commune sur sa perméabilité chez les patients atteints de claudication intermittente**

Auteur(s) : **Lemieux, M-A.,** radio R-III, **Vanderweyen, D.,** radio R-III, et Gérald Gahide M.D.

Résumé : Le traitement endovasculaire par endoprothèse est la procédure privilégiée pour traiter les sténoses symptomatiques de la bifurcation aorto-iliaque. Les facteurs de risque de resténose en fonction de la manière dont les endoprothèses ont été placées ont été peu étudiés et il n'y a pas de consensus concernant l'impact de la protrusion des stents iliaques dans l'aorte.

Cette étude rétrospective a investigué les taux de perméabilité des stents iliaques communs en fonction de leur protrusion aortique. Une cohorte de 322 patients a été constituée et suivie sur une période moyenne de 3,7 ans. Une analyse de la courbe ROC a permis d'établir qu'une protrusion de 2.3mm est une valeur discriminante pour la perméabilité. Elle a été utilisée pour former les deux groupes de l'étude.

Une analyse de survie de Kaplan-Meier a démontré un taux de resténose significativement plus élevé dans le groupe ayant une protrusion supérieure à 2,3mm (26 vs 14,2% ; p = 0,01). Une analyse de la régression de Cox n'a pas démontré de facteur confondant. Le rapport de risque indique une augmentation du risque relatif de resténose de 89% avec l'analyse univariée (p = 0,02) et de 83% avec l'analyse multivariée (p = 0,02) pour le groupe > 2,3 mm.

Cette étude semble indiquer un bénéfice à ne pas dépasser la bifurcation aortique de plus de 2,3mm lors de la pose des stents iliaques communs.

ARÈS-BRUNEAU, Noémie

Titre : **L'intelligence artificielle au service de l'imagerie mammaire**

Auteur(s) : **Arès-Bruneau, N.,** radio R-IV, et Julie Bilocq-Lacoste M.D.

Résumé : Les avancées technologiques dans le domaine médical ne cessent d'évoluer et sont de plus en plus mises de l'avant en radiologie diagnostique, notamment l'usage de l'intelligence artificielle dans le secteur de l'imagerie du sein.

En passant par la prédiction de risque de cancer, la détection des différents types de néoplasie avec leur signature radiomique propre, jusqu'à la prédiction de la réponse aux traitements et des implications cliniques en découlant, survol des connaissances actuelles sur le sujet et de ses applications selon les différentes modalités d'imagerie.

Plongez dans un univers qui n'en est qu'à ses balbutiements, et dont les opportunités d'utilisation futures en imagerie mammaire ne sont que prometteuses pour la prise en charge globale des patients.

PAUSE

Bonne pause !

HADJ-MIMOUNE, Sarah

Titre : **Évolution radiologique et clinique des kystes rénaux Bosniak BIIF et l'impact de la classification Bosniak 2019**

Auteur(s) : **Hadj-Mimoune, S.,** radio R-IV, Félix Couture M.D., Stéphane Michael M.D., Patrick O. Richard M.D. MSc et Maxime Noël-Lamy M.D.

Résumé : **Objectifs :** Des études récentes suggèrent que les risques de progression et de malignité des kystes rénaux BIIF sont plus faibles que rapportés précédemment dans la littérature. Notre objectif est de déterminer l'évolution radiologique et clinique des kystes BIIF et de l'impact de la classification Bosniak 2019.

Méthode : Une sélection des rapports radiologiques du CHUS mentionnant un diagnostic de kyste rénal BIIF, de janvier 2000 à décembre 2018, a d'abord été effectuée. Leurs caractéristiques radiologiques et cliniques ont été analysées, selon les critères de la classification Bosniak 2005, puis selon la classification 2019.

Résultats : Parmi les 252 kystes BIIF sélectionnés, 55 (22%) ont été reclassés en BII. Un total de 181 kystes BIIF ont été inclus dans l'analyse finale. Seulement 4 (2%) des kystes ont progressé de BIII à BIV. Cinq patients (3%) ont été opérés, desquels une seule pathologie maligne a été rapportée. L'application rétrospective de la classification Bosniak 2019 démontre un reclassement à la baisse de 76% des diagnostics initiaux BIIF et aucun reclassement à la hausse en BIII ou BIV.

Conclusion : Notre taux de progression et de malignité des kystes BIIF est plus bas que celui rapporté dans la littérature. Aucun patient n'a démontré de progression au-delà de 36 mois de suivi. La classification 2019 diminue le surdiagnostic en BIIF, ce qui éviterait de l'irradiation et de l'anxiété aux patients.

PELLETIER, Simon

Titre : **Arrivée de la TEP-PSMA en Estrie**

Auteur(s) : **Pelletier, S.,** médecine nucl. R-V, et Éric Turcotte M.D.

Résumé : Le cancer de la prostate est la néoplasie la plus fréquente chez l'homme et l'une des plus mortelles. Il se doit d'avoir une imagerie performante à notre disposition pour améliorer le devenir des patients atteints du cancer de la prostate. La TEP-PSMA, qui est nouvellement disponible au CIUSSS de l'Estrie CHUS, est une imagerie fonctionnelle émergente et prometteuse, qui peut améliorer la détection de tumeur prostatique et avoir un impact important sur la prise en charge.

Cette présentation a pour but de revoir le principe de base de la TEP-PSMA, ses principales indications et ses performances sur les premiers patients imagés ici.

PHANEUF, Samuel C.

Titre : **Tumeurs desmoplasiques à petites cellules rondes**

Auteur(s) : **Phaneuf C., S**., médecine nucl. R-IV, et Jean Verreault M.D.

Résumé : Présentation à volet éducationnel sur les tumeurs à petites cellules rondes / bleues, avec une emphase sur le sous-type desmoplasique. L'épidémiologie, la symptomatologie, le pronostic, les traitements et surtout le diagnostic à l'imagerie (CT, IRM et TEP) avec plusieurs exemples seront mis de l'avant. Le tout complété par une petite revue de la littérature à ce sujet et un cas clinique contemporain.

ROY, Emma

Titre : **Le syndrome d'irradiation aiguë : présentation clinique et symptômes clés pour estimer la dose reçue**

Auteur(s) : **Roy, E.,** médecine nucl. R-IV, et Dominique Emond M.D.

Résumé : Le syndrome d'irradiation aiguë survient dans les circonstances suivant une exposition pancorporelle à dose élevée de radiation, délivrée sur une courte période.

Les différentes phases de ce syndrome seront discutées, soit la phase prodromale, la période de latence et les différents sous-syndromes classiquement décrits qui peuvent s'ensuivre (cérébrovasculaire, gastro-intestinal et hématopoïétique). La symptomatologie et la pathophysiologie de ses sous-syndromes seront abordées. Le pronostic selon la dose sera discuté.

En l'absence de mesure disponible au moment de l'exposition, certains symptômes et tests de laboratoire peuvent se montrer utiles pour estimer la dose reçue par un patient. Ces éléments seront explorés brièvement.

MOT DE LA FIN

IMPORTANT—IMPORTANT—IMPORTANT

N'OUBLIEZ PAS DE

COMPLÉTER LES DOCUMENTS REMIS À VOTRE ARRIVÉE

ET À LES REMETTRE À SOPHIE LEBEL À LA SORTIE

Noms des gagnants annoncés au salon des professeurs

MERCI !

PUBLICATIONS et PRÉSENTATIONS SCIENTIFIQUES

2015

Bipolar radiofrequency ablation of aneurysm remnants after coil embolization can improve endovascular treatment of experimental bifurcation aneurysms.
X. Boileau, Han Zeng, Robert Fahed, Fabrice Bing, Alina Makoyeva, Tim E. Darsaut, Pierre Savard, Benoît Coutu, Igor Salazkin and Jean Raymond. Journal of Neurosurgery, Posted online on May 20, 2016.http://thejns.org/doi/abs/10.3171/2016.3.JNS152871

Increased BOLD activation in the left parahippocampal cortex after 1 year of medical school: an association with cumulative verbal memory learning.
Michaël Bernier, Claudie Gauvreau, **D. Theriault,** Stéphanie Madrolle, Jean-François Lepage and Kevin Whittingstall, NeuroReport 2016, 27:45–49

Aspect IRM des lésions hépatiques focales selon le contraste utilisé
G. Figueiredo, et J. Bédard. SRQ 2016.

2016

Scintigraphies de ventilation et de perfusion vs angioscans pulmonaires au CHUS-Projet de révision de qualité de l'acte, deuxième partie.
S-J. Côté-Martin et S. Ben-Amor, E. Turcotte, Y. Leclerc, J. Verreault, N. Paquet, M-A Le-vasseur, P. Diez-Martinez, E. Deland, J. Landry., 1er avril 2017 Colloque annuel de l'AMSMNQ, Québec QC/CA.

2018

La diminution du diamètre des artères cérébrales précède l'atrophie parenchymateuse
J. Bilocq-Lacoste, A. Bizeau, S. Cunnane, É. Croteau et K. Whittingstall., CAR et SRQ 2018.

Retrograde to antegrade common femoral artery puncture inversion
L. Roy, M. Noël-Lamy et A. J. Benko, SIR Los Angeles 2018.

Les métastases cérébrales, critères RANO et corrélation clinico-radiologique
G. Figueiredo, J. Chénard, C. Iorio-Morin, C. Touchette et D. Mathieu, ANCQ 2018.

Les biais en imagerie médicale: pas si facile d'y échapper!
M. Isabel, et C. Blais, SRQ 2018

La diminution du diamètre des artères cérébrales précède l'atrophie parenchymateuse
J. Bilocq-Lacoste, A. Bizeau, S. Cunnane, É. Croteau et K. Whittingstall., CAR et SRQ 2018.

2019

Repeat stereotactic radiosurgery for the management of locally recurrent brain metastases. C. Iorio-Morin, R. Mercure-Cyr, **G. Figueiredo**, C. J. Touchette, L. Masson-Côté, D. Mathieu (2019). Journal of Neuro-Oncology 145, 551-559

Embolization of the Middle meningeal artery in chronic subdural hematoma – A systematic review. **J. Court,** C. J. Touchette, C. Iorio-Morin, H. J. Westwick, F. Belzile, K. Effendi (2019). Clinical Neurology and Neurosurgery. Volume 186, November 2019, 105464.

Inflammatory response to the anti PD-L1 drug, atezolizumab, masquerades as breast implant rupture. **M-E. Marcotte,** F. Panet, E. Croteau, M-A. Richard, M. Pavic et M-A. Levasseur. European Journal of Nuclear Medicine and Molecular Imaging 2019.

2020

The role of diffusion tractography in refining glial tumor resection. **D. Vanderweyen,** Guillaume Theaud, Jasmeen Sidhu, François Rheault, Silvio Sarubbo, Maxime Descoteaux, and David Fortin. . Brain Structure and Function 225, no. 4 (2020): 1413-1436.

Impact of ostial superficial femoral artery stenting on long-term profunda femoris artery and superficial femoral artery patencies. **M. Cartier,** M. Noël-Lamy, M-A. Despatis, G. Gahide (septembre 2020). CIRSE 2020. Présentation.

Radiation Recall Myositis Detected With 18F-FDG PET/CT After a Treatment of Cervical Cancer. **J.Lemay,** M. Bouchard and Étienne Rousseau. Clinical Nuclear Medicine 2020.

Focal Liver 18F-FDG Uptake in a Patient Who Underwent Thrombolysis for Brachiocephalic and Subclavian Thrombosis A Potential Pitfall. **A. Huot Daneault,** R. Le Blanc, N. Voyer, É. Turcotte and Etienne Rousseau. Clinical Nuclear Medicine 2020.

2021

Paclitaxel and mortality in patients with claudication and de novo femoropopliteal lesions: a historical cohort study. G. Gahide, **S. C. Phaneuf**, M. Cossette, A. Banine, M. Budimir, K. Maghsoudloo, P. Fei, **B. Y. Dou**, M. Bouthillier, **C. Alain**, S. Bradette, M. Noël-Lamy, F. Belzile, B. T. Bui, M-A. Despatis, J F. Vendrell. (Août 2021). CVIR Endovascular 4, Article number 65.

2021 (suite)

Management of Primary Central Nervous System Lymphoma Using Intra-Arterial Chemotherapy With Osmotic Blood-Brain Barrier Disruption: Retrospective Analysis of the Sherbrooke Cohort. C. Iorio-Morin, G. Gahide, C. Morin, **D. Vanderweyen**, M-A. Roy, I. St-Pierre, K**. Massicotte-Tisluck**, D. Fortin (2020). Frontiers in Oncology, 20 january 2021

Comparison of Measurement Techniques and Response Criteria for MR Imaging Follow-Up in Adult Primary Central Nervous System Lymphoma. **K. Massicotte-Tisluck, D. Vanderweyen,** J-F. Vendrell, D. Fortin, G. Gahide. (avril 2021). American Society of Neuroradiology.

Is the net electric charge injected into a cell the only driver of its response?
D. Vanderweyen, D. R. Tuck, S. A., Oprisan. (juin 2021). Rev. Roum. Chim, 66(10-11), 813-818.

Évolution clinique et radiologique des kystes rénaux Bosniak IIF.
Félix Couture**, Sarah Hadj-Mimoune**, Stéphane Michael, Maxime Noël-Lamy, Patrick O. Richard
Association des Urologues du Québec (AUQ) 2021

2022

Reporting Peripheral Artery Disease in Claudicants : Lessons Learned From the TASC-Ability Study. G. Gahide, A. Banine, M. Cossette, M. Budimir, L. Chen, J. Lefebvre, **S. C. Phaneuf, I. Haddad,** J-F. Vendrell, M. Beland, M-A. Despatis. K. Maghsoudloo (mars 2022). Journal of Endovascular Therapy.

Clinical Outcomes of Bosniak IIF Renal Cysts and Impact of the 2019 Bosniak Classification.
Félix Couture**, Hadj-Mimoune, S,** Stéphane Michael, Maxime Noël-Lamy, Patrick O. Richard
Article soumis et en révision au *Journal of Urology*, 2022

Evolution of Bosniak IIF Renal Cysts and Impact of the 2019 Bosniak Classification.
Hadj-Mimoune, S, Félix Couture, Stéphane Michael, Maxime Noël-Lamy, Patrick O. Richard
Canadian Association of Radiology (CAR) 2022

FÉLICITATIONS AUX AUTEURS!!

NOTES

NOTES

NOTES

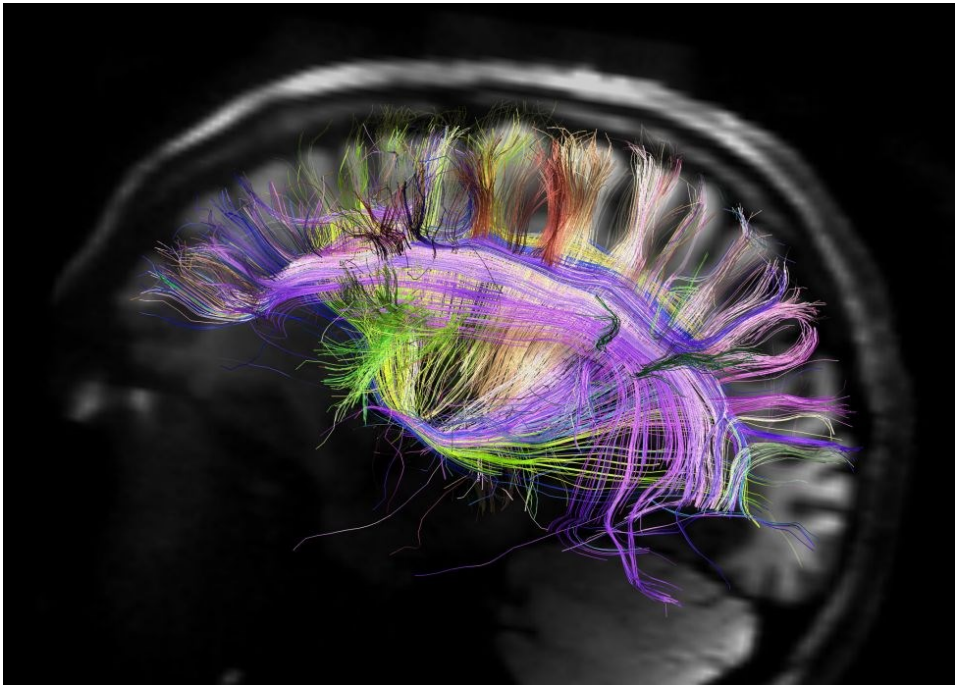

Centre intégré
universitaire de santé
et de services sociaux
de l'Estrie – Centre
hospitalier universitaire
de Sherbrooke
Québec