Scintigraphie cérébrale: quel rôle en cas de suspicion de mort cérébrale?

Jonathan Royer, MD, Étienne Rousseau, MD FRCPC

Faculté de médecine et des sciences de la santé, Département de médecine nucléaire et radiobiologie, Université de Sherbrooke

Mort cérébrale: définition

Les avancées médicales permettant la préservation de la fonction du cœur et des poumons malgré une atteinte grave du système nerveux central ont mené à la réflexion autour du concept de « mort cérébrale »[1,2].

La mort cérébrale peut être définie comme la perte irréversible de fonction de l'encéphale (soit le cerveau, le cervelet et le tronc cérébral)[1,2,3].

Pathophysiologie

La mort cérébrale fait suite à un événement déclencheur qui mène à une augmentation de la pression intracrânienne (via un effet de masse ou un œdème, dans le volume fixe correspondant à la boîte crânienne) au-delà de la pression de perfusion[1].

L'événement déclencheur peut être primaire (par exemple: trauma, hémorragie, AVC) ou secondaire (encéphalopathie anoxique secondaire à un arrêt cardiorespiratoire)[4].

Critères cliniques

La mort cérébrale est avant tout un diagnostic clinique[1,2,3,4,5].

Les **prérequis** sont :

- Présence d'un événement aigu pouvant causer une atteinte irréversible et catastrophique de l'encéphale
- Exclusion de toute cause pouvant rendre douteuse l'évaluation clinique : déséquilibres acido-basiques, électrolytiques, endocriniens; intoxication; hypothermie

Les **critères** sont :

- Coma : absence de réponse à des stimulations verbales, visuelles, auditives et douloureuses
- Absence de réflexe du tronc cérébral : pupillaire, cornéen, oculocéphalique, oculovestibulaire, gag, toux
- Apnée : absence de respiration malgré l'augmentation de la PaCO2 dans le sang (après avoir débranché temporairement le patient du ventilateur)

Rôle des tests de confirmation

Dans certaines situations, les critères ne peuvent être satisfaits, notamment parce que certains tests ne peuvent être réalisés, que leur résultat n'est pas concluant ou qu'il y a des facteurs confondants[2,3].

Le clinicien peut alors demander des tests de confirmation, qui viennent alors appuyer son diagnostic de mort cérébrale.

Les tests approuvés par l'American Academy of Neurology (AAN)[5], sont l'électroencéphalographie, l'angiographie , le Doppler transcrânien et la scintigraphie cérébrale.

D'autres modalités d'imagerie sont aussi possibles, notamment par TDM et IRM, mais elles ne sont pas approuvées par l'AAN, notamment en raison de confiance diagnostique insuffisante[1,5,6].

Scintigraphie cérébrale

La sensibilité de la scintigraphie cérébrale pour la mort cérébrale est évaluée à 70-100% alors que la spécificité est évaluée à 97-100%[1].

Radiotraceurs

Deux catégories de radiotraceurs peuvent être utilisés[7,8,9,10,11.12]:

1. Des radiotraceurs lipophobes, non-spécifiques, qui ne passent pas la barrière hémato-encéphalique (BHE): Tc-99m DTPA, Tc-99m pertechnétate. Un bolus adéquat est essentiel à l'interprétation des images.
2. Des radiotraceurs lipophiles qui passent la BHE: HMPAO ou ECD marqué au Tc-99m. Ces radiotraceurs sont captés par les cellules en proportion du flot cérébral et se localisent préférentiellement dans la matière grise. Ils sont transformés en intracellulaire en composés lipophobes, ce qui fait en sorte qu'ils sont retenus dans la cellule, sans redistribution, permettant de faire des images tardives, notamment en tomographie d'émission monophotonique (SPECT).

L'utilisation des radiotraceurs lipophiles est favorisée[16].

Protocole [9,10,11,12,16]

1. Injection de 10-30 mCi de Tc-99m HMPAO ou ECD ou de 15-30 mCi de DTPA
2. Acquisition d'images dynamiques de perfusion (chaque seconde pour au moins une minute), puis d'images de phase immédiate
3. Si un radiotraceur lipophile est utilisé, acquisition d'images à 15-20 minutes en mode planaire (antérieur, postérieur et latérales) et en mode SPECT-CT

Interprétation[7,8,9,10,11,12,16]

Une scintigraphie cérébrale avec perfusion normale va montrer:

- Une perfusion rapide et symétrique avec apparition des: artères carotide (CCA) et interne (ICA); trident formé des artères cérébrales moyennes (MCA) à gauche et à droite et des artères cérébrales antérieures (ACA) au centre; activité diffuse au parenchyme; sinus sagittal supérieur (SSS) (image 1a et 1b);
- Une captation homogène de l'encéphale sur les images tardives (image 2).

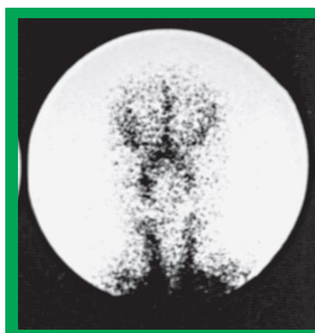

Image 1a: Trident (Tc-99m DTPA)[9]

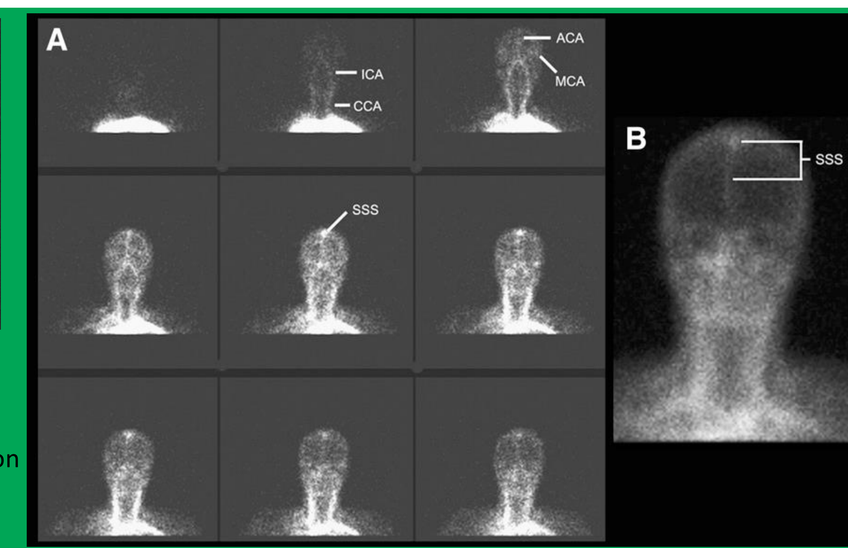

Image 1b: A: perfusion B: phase immédiate normales[16]

Image 2: Images tardives normales (Tc-99m HMPAO)[9]

Image 7: « Hot Nose Sign » (Tc-99m HMPAO)[8]

Image 3: Étude dynamique avec absence de perfusion (Tc-99m HMPAO) chez un patient ayant chuté à vélo



Image 6: perte de perfusion du cervelet (Tc-99m HMPAO)[8]

Image 4 : Images tardives avec absence de perfusion (Tc-99m HMPAO) chez un patient ayant chuté à vélo

Image 7: perte de perfusion du cerveau (Tc-99m HMPAO)[8]

Une scintigraphie cérébrale confirmant une absence de perfusion va montrer:

- Une coupure de la perfusion à la base du crâne sur les images dynamiques (image 3);
- Une absence de captation de l'ensemble de l'encéphale sur les images à 20 minutes (cerveau, cervelet, tronc); c'est le « hollow skull sign » (image 4);
- Un possible « hot nose sign »: captation augmentée dans la région nasale en raison de la redistribution de la circulation vers les carotides externes (voir l'image 5).

Concepts à retenir pour l'interprétation :

- Perte isolée de perfusion du cerveau ou du cervelet : on ne peut conclure à une absence de perfusion de l'encéphale (voir les images 6 et 7)[13,14].
- Activité de faible intensité dans le sinus sagittal, malgré l'absence de flot intracrânien à la phase de perfusion: peut résulter du drainage veineux du scalp (présent chez jusqu'à 50% des patients en mort cérébrale[11]).
- Hyperémie focale: présente en lien avec un trauma du scalp, un shunt cérébrospinal, un détecteur de pression intracrânien[11].
- Craniectomie de décompression: une étude récente[15] a montré que la scintigraphie cérébrale demeure fiable.
- On peut conclure faussement à une absence de perfusion en cas de préparation inadéquate du radiotraceur ou d'infiltration de la dose, d'où l'intérêt d'imager la perfusion et le site d'injection, même avec les radiotraceurs lipophiles[16].

Conclusion

La scintigraphie cérébrale est utile pour aider le clinicien à déterminer s'il y a ou non mort cérébrale, préalable au don d'organes. Le rôle du nucléiste se limite à conclure s'il y a ou non perfusion; il ne faut pas confirmer ou non la mort cérébrale, puisque qu'il s'agit d'un diagnostic clinique[11]. Si la perfusion persiste mais est diminuée, le nucléiste peut suggérer de répéter l'étude, le même jour pour les radiotraceurs lipophobes ou avec un délai d'au moins 24 heures pour les radiotraceurs lipophiles[16].

RÉFÉRENCES

1. Gastala, J., Fattal, D., Kirby, P. A., Capizzano, A. A., Sato, Y., & Moritani, T. (2019). Brain death : Radiologic signs of a non-radiologic diagnosis. *Clinical Neurology and Neurosurgery*, *185*, 105465. https://doi.org/10.1016/j.clineuro.2019.105465
2. Spears, W., Mian, A., & Greer, D. (2022). Brain death : A clinical overview. *Journal of Intensive Care*, *10*(1), 16. https://doi.org/10.1186/s40560-022-00609-4
3. Greer, D. M. (2021). Determination of brain death. *New England Journal of Medicine*, *385*(27), 2554-2561. https://doi.org/10.1056/NEJMcp2025326
4. Haussmann, A., & Yilmaz, U. (2020). Brain death confirmation. *Der Radiologe*, *60*(S1), 17-25. https://doi.org/10.1007/s00117-020-00674-6
5. Wijdicks, E. F. M., Varelas, P. N., Gronseth, G. S., & Greer, D. M. (2010). Evidence-based guideline update : Determining brain death in adults: report of the quality standards subcommittee of the american academy of neurology. *Neurology*, *74*(23), 1911-1918. https://doi.org/10.1212/WNL.0b013e3181e242a8
6. Greer, D. M., Shemie, S. D., Lewis, A., Torrance, S., Varelas, P., Goldenberg, F. D., Bernat, J. L., Souter, M., Topcuoglu, M. A., Alexandrov, A. W., Baldisseri, M., Bleck, T., Citerio, G., Dawson, R., Hoppe, A., Jacobe, S., Manara, A., Nakagawa, T. A., Pope, T. M., … Sung, G. (2020). Determination of brain death/death by neurologic criteria : The world brain death project. *JAMA*, *324*(11), 1078. https://doi.org/10.1001/jama.2020.11586
7. Sinha, P., & Conrad, G. R. (2012). Scintigraphic confirmation of brain death. *Seminars in Nuclear Medicine*, *42*(1), 27-32. https://doi.org/10.1053/j.semnuclmed.2011.07.007
8. Conrad, G. R., & Sinha, P. (2003). Scintigraphy as a confirmatory test of brain death. *Seminars in Nuclear Medicine*, *33*(4), 312-323. https://doi.org/10.1016/S0001-2998(03)00034-5
9. Mettler, F. A., & Guiberteau, M. J. (2012). *Essentials of nuclear medicine imaging* (6th ed). Elsevier Saunders.
10. Ziessman, H. A., O'Malley, J. P., & Thrall, J. H. (2006). *Nuclear medicine : The requisites* (3rd ed). Mosby Elsevier.
11. Donohoe, K. J., Agrawal, G., Frey, K. A., Gerbaudo, V. H., Mariani, G., Nagel, J. S., Shulkin, B. L., Stabin, M. G., & Stokes, M. K. (2012). Snm practice guideline for brain death scintigraphy 2. 0. *Journal of Nuclear Medicine Technology*, *40*(3), 198-203. https://doi.org/10.2967/jnmt.112.105130
12. Kapucu, Ö. L., Nobili, F., Varrone, A., Booij, J., Vander Borght, T., Någren, K., Darcourt, J., Tatsch, K., & Van Laere, K. J. (2009). EANM procedure guideline for brain perfusion SPECT using 99mTc-labelled radiopharmaceuticals, version 2. *European Journal of Nuclear Medicine and Molecular Imaging*, *36*(12), 2093-2102. https://doi.org/10.1007/s00259-009-1266-y
13. Schauwecker, D. S. (1992). Tc-99m hmpao brain survival study reveals flow to the cerebrum but none to the cerebellum: *Clinical Nuclear Medicine*, *17*(12), 984-985. https://doi.org/10.1097/00003072-199212000-00023
14. Valle, G., Ciritella, P., Bonetti, M. G., Dicembrino, F., Perrone, E., & Perna, G. P. (1993). Considerations of brain death on a spect cerebral perfusion study: *Clinical Nuclear Medicine*, *18*(11), 953-954. https://doi.org/10.1097/00003072-199311000-00004
15. Ishiyama, M., Relyea-Chew, A., Longstreth, W. T., & Lewis, D. H. (2019). Impact of decompressive craniectomy on brain perfusion scintigraphy as an ancillary test for brain death diagnosis. *Annals of Nuclear Medicine*, *33*(11), 842-847. https://doi.org/10.1007/s12149-019-01396-z
16. MacDonald, A., & Burrell, S. (2009). Infrequently performed studies in nuclear medicine : Part 2. *Journal of Nuclear Medicine Technology*, *37*(1), 1-13. https://doi.org/10.2967/jnmt.108.057851