

Manifestations radiologiques aiguës de la crise nord-américaine d'opioïde sur le système nerveux

Sébastien St-Jean R3, Dr Maxime St-Amant MD

Département de Radiologie Diagnostique
Centre Hospitalier Universitaire de Sherbrooke

Plan de la présentation



- Objectifs de la présentation
- Introduction à la crise d'opioïde en Amérique du Nord
- Survol des complications générales
- Complications aiguës du système nerveux
- Conclusion

Objectifs de la présentation



- Comprendre la crise d'opioïde Nord-Américaine et son impact sur le système de santé
- Avoir une idée générale des diverses complications associées à l'utilisation d'opioïde
- Connaître certaines manifestations radiologiques aiguës sur le système nerveux
- Améliorer sa pratique



La crise d'opioïde Nord-Américaine

Deux composantes distinctes qui participent à la crise:

- Augmentation des prescriptions.
- Augmentation des opioïdes sur le marché noir.



6.8%

**Number of opioid prescriptions in Canada
increased between 2012 and 2016**





9.7%

**Proportion of prescriptions for strong opioids
increased in Canada between 2012 and 2016**





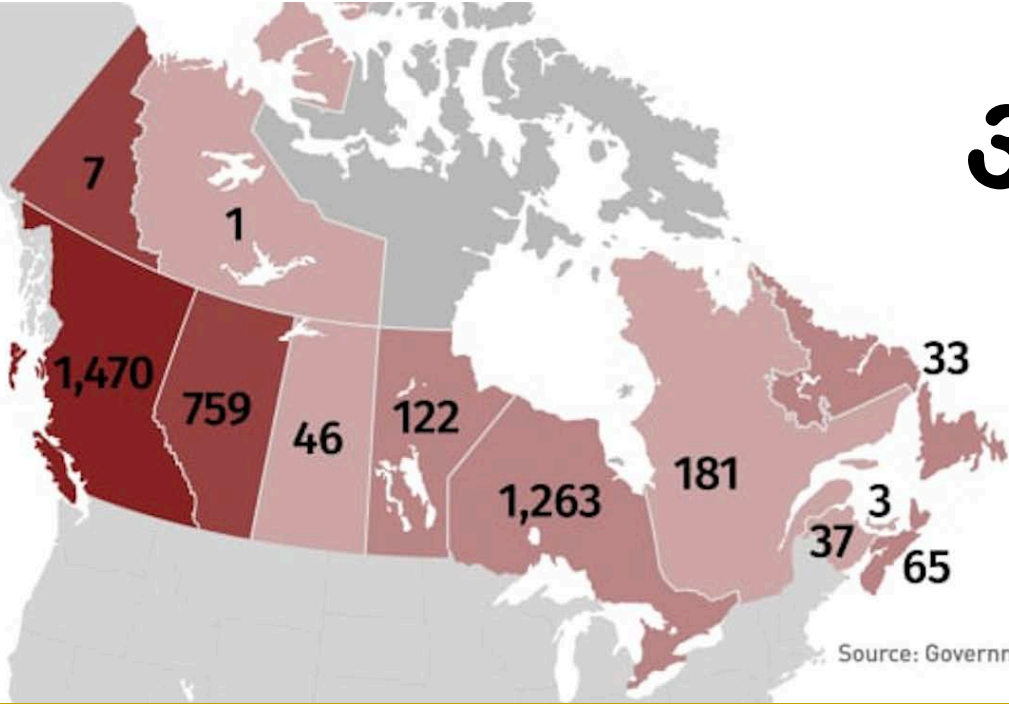
3,601

**Quebec's number of defined daily doses of
opioids per 1,000 people in 2016 — the lowest
in Canada**



Nombre de décès reliés aux opioïdes en 2017

3987



CBCNEWS

Source: Government of Canada

Marché noir

- Ajout de Fentanyl dans les drogues utilisées de manière récréatives
- Engendre des surdoses accidentelles.



Warning to parents about contaminated pills after Ballard student dies from fentanyl

POSTED 5:38 PM, OCTOBER 4, 2019, BY FRANQUE THOMPSON, UPDATED AT 05:44PM, OCTOBER 4, 2019

FACEBOOK

TWITTER

REDDIT

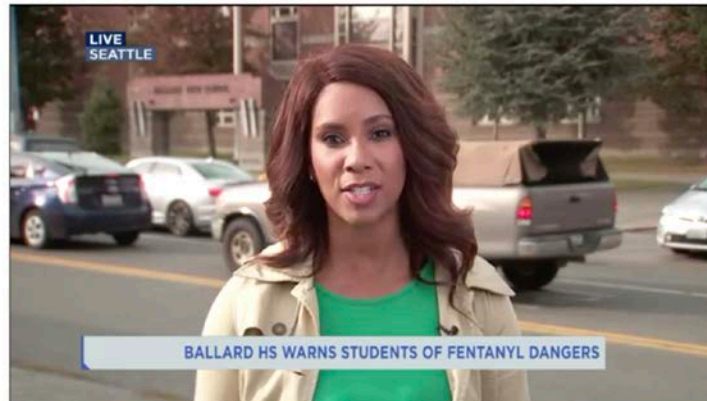LINKEDIN

TUMBLR

PINTEREST

EMAIL

PRINT





Complications générales

Survol rapide



Complications générales

- Lié à la toxicité de la drogue elle-même
 - Manifestations cardiaques, pulmonaires, musculosquelettiques, génito-urinaires, gastrointestinales et neurologiques.
- Lié à l'injection non-stérile de la drogue
 - Manifestations infectieuses atteignant la plupart des systèmes



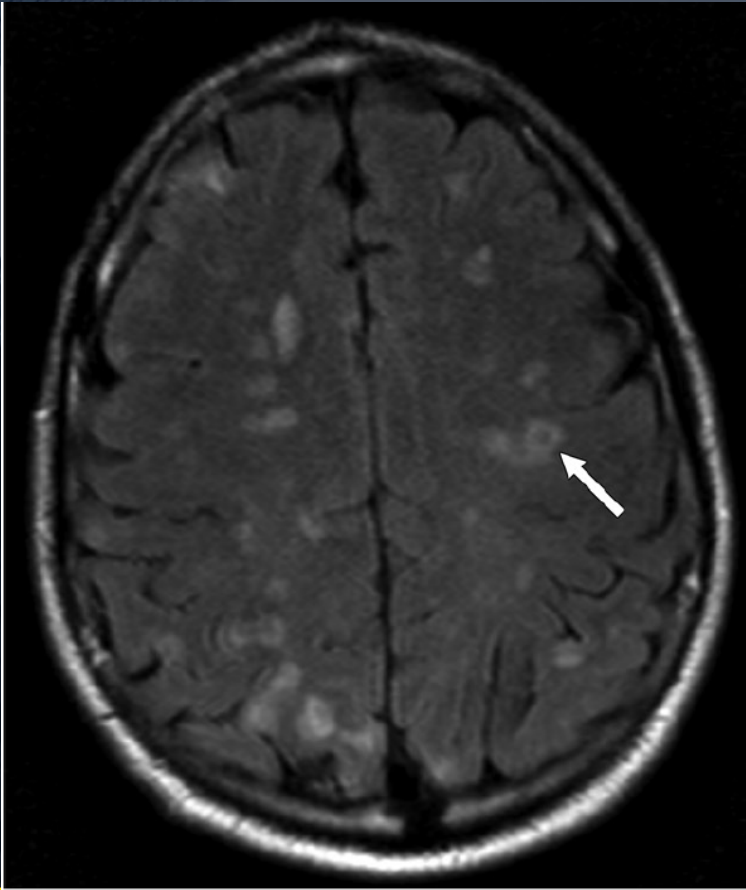
Manifestations radiologiques neurologiques aiguës



Embolies septiques

Secondaire à endocardite (UDIV)

- Embolisation des végétations valvulaires
→ occlusion vasculaire intracranienne
→ ischémie, hémorragies, infection
- Petits infarctus d'âge variable dans les régions watershed avec microsaignements corticaux et sous-corticaux

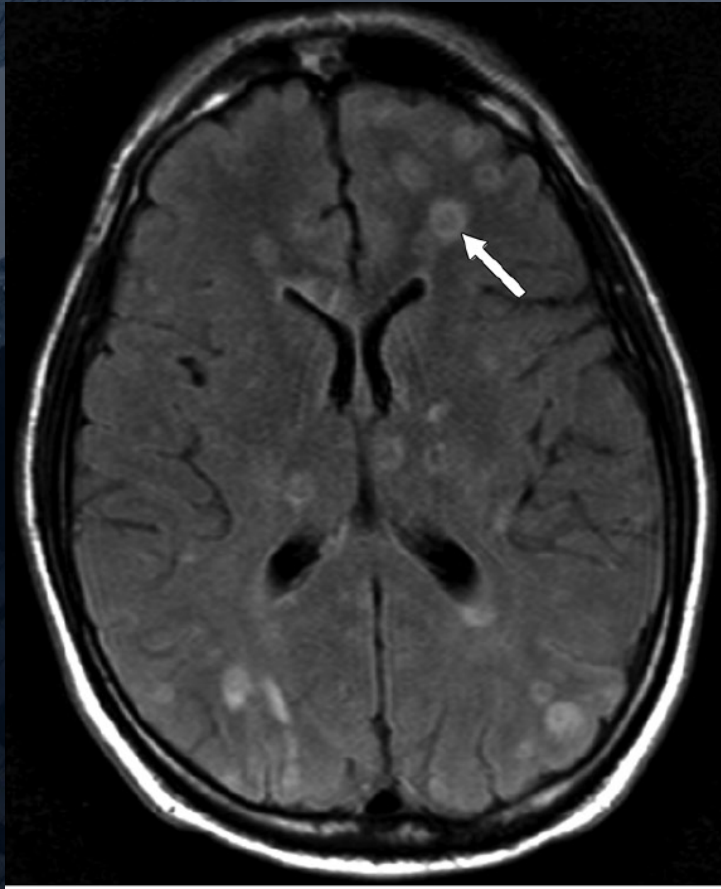




Embolies septiques

Caractéristiques IRM

- Lésions multifocales
- Hyperintensité FLAIR
- Restriction de diffusion
- Anomalies de susceptibilité magnétique causées par les dépôts d'hemosidérine dans les microsaignements.





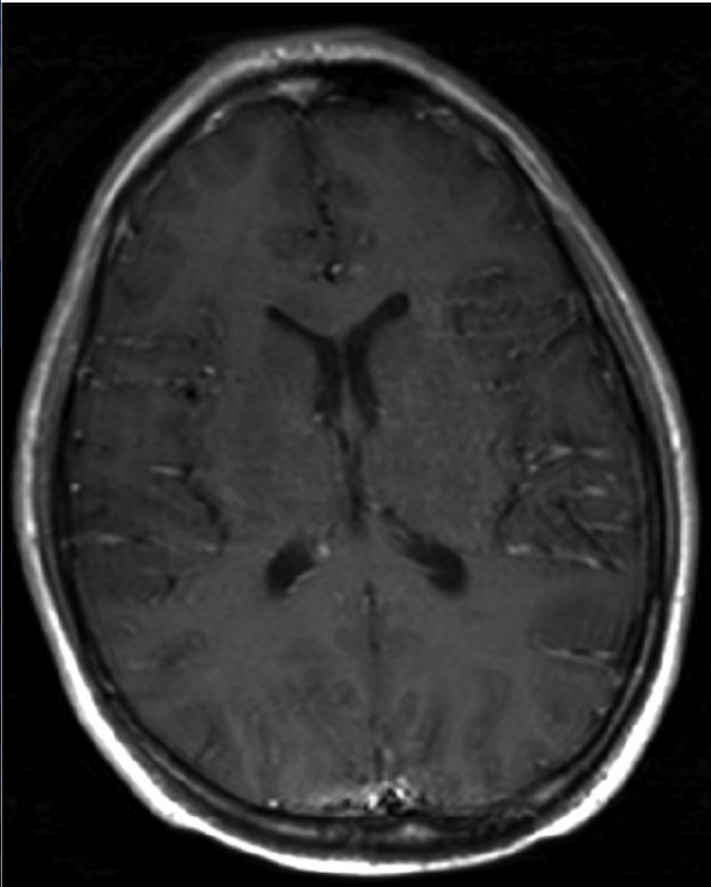
Embolies septiques

DDX

- Métastases
- Lymphome
- Infections (Toxoplasmose, Neurocysticercose, etc)

Traitement

- Traitement de l'endocardite

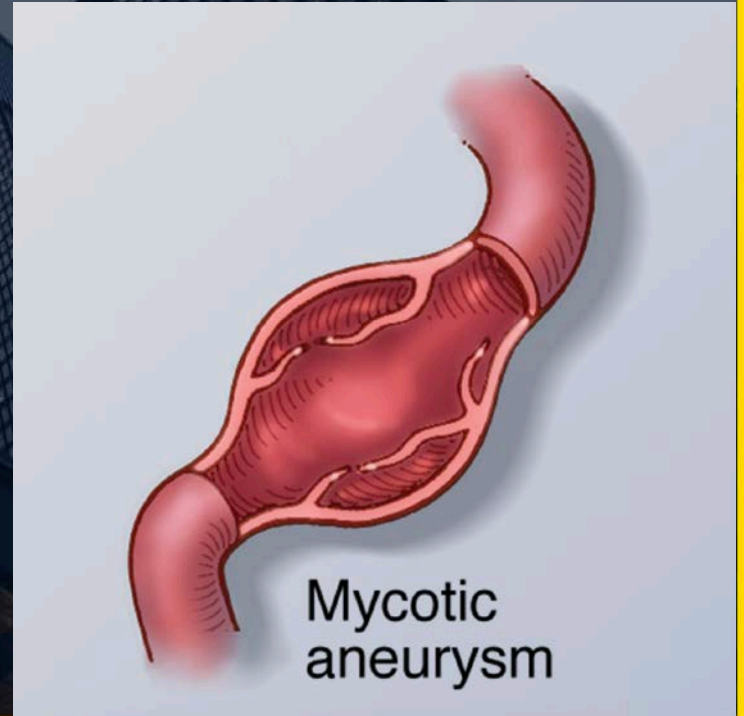




Anévrismes Mycotiques

Associés à utilisation de drogue intraveineuse

- Microembolies qui, par voie hématogène, s'étendent à travers les vasa-vasorum des artères.
- Risque de saignement élevé (HSA)

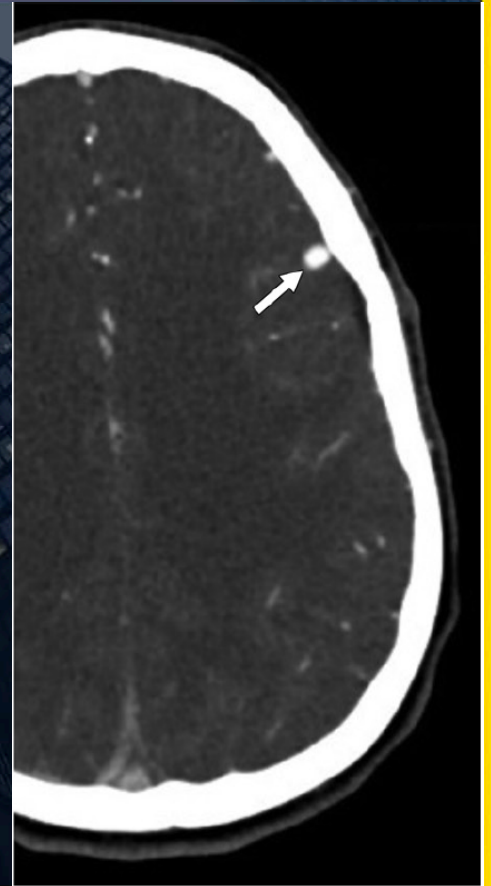




Anévrismes Mycotiques

Dx se fait par angioCT

- Dilatation fusiforme du vaisseau affecté
- Affinité particulière pour la circulation antérieure et les branches distales de l'artère cérébrale moyenne
- Localisation toutefois moins prédictible que les anévrismes non-mycotiques





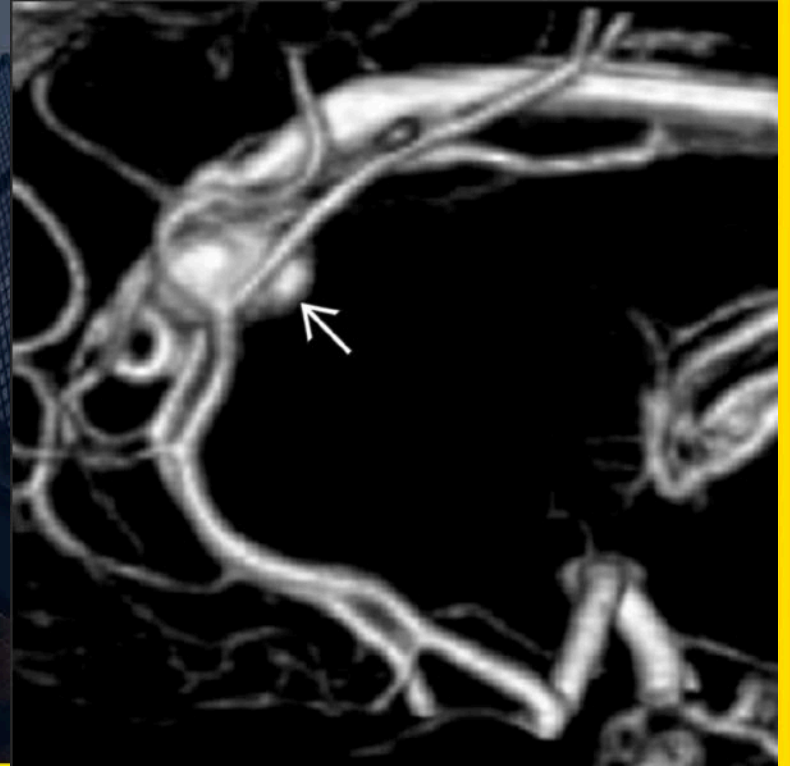
Anévrismes Mycotiques

DDX

- Anévrisme non-mycotique
- Lésion rehaussante extra-axiale

Traitement

- Petits anévrismes peuvent être traités par ATB
- Sinon traitement endovasculaire ou chirurgical



Leuco-encephalopathie induite par Héroïne



« Chasing the dragon » réfère à l'héroïne administré par inhalation.

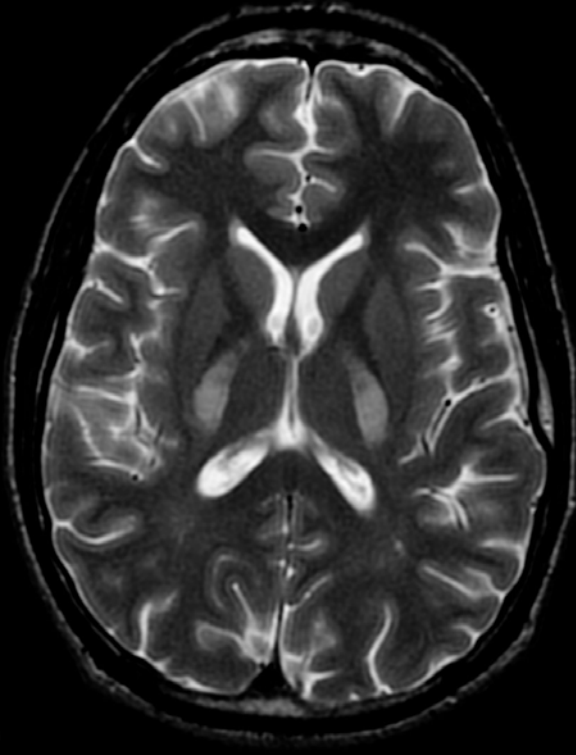
Pathophysiologie mal comprise

- Apoptose d'oligodendrocyte et dysrégulation microvasculaire
- Causerait une dégénération spongiforme de la matière blanche



Leuco-encephalopathie induite par Héroïne

18



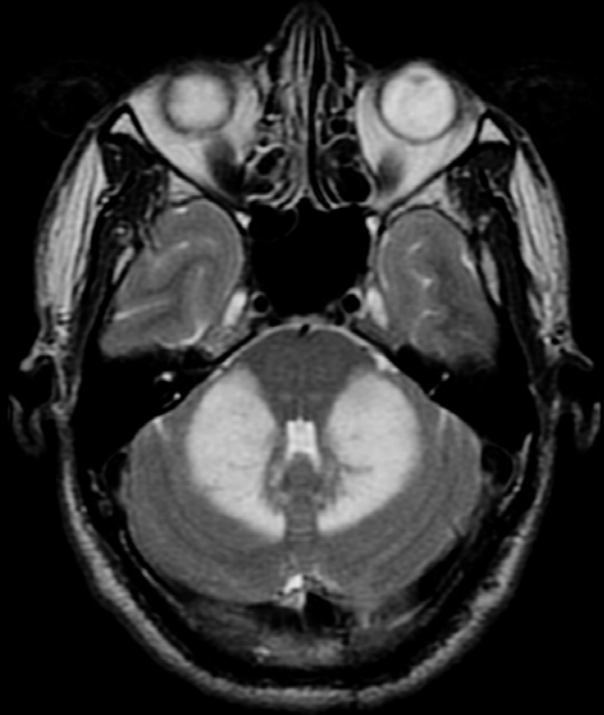
Manifestations radiologiques

- Œdème cytotoxique de la matière blanche (mieux visualisé à l'IRM)
- Hyperintensité FLAIR et restriction de diffusion
- Prédilection pour le bras postérieur de la capsule interne, la matière blanche des lobes temporaux et les hémisphères cérébelleux (en « papillon »).
- Souvent symétrique



Leuco-encephalopathie induite par Héroïne

9



Prise en charge

- Traitement conservateur
- Les trousses à l'imagerie peuvent continuer de progresser malgré l'abstinence d'héroïne et une amélioration clinique.

Conclusion



Conclusion

- La crise opioïde est un problème sérieux de santé publique, en augmentation depuis quelques années. Risque d'être de plus en plus présente.
- Il existe plusieurs pathologies reliées à l'abus d'opioïde, notamment sur le système nerveux.
- Certaines de ces pathologies sont liées au mode d'administration, d'autre à la toxicité de la substance



Références

- Bates D, Gallagher K, et al, *Acute Radiologic Manifestations of America's Opioid Epidemic. J, RadioGraphics* 2018; 38:109–123
- Public Health Agency of Canada. Apparent opioid-related deaths, Date modified: 2019-09-25
- Amount of opioids prescribed dropping in Canada; prescriptions on the rise, Canadian Institute for Health Information, June 2018
- Radiopaedia
- StatDX